

Enquête flash réseau des ESR Monkeypox, les premiers patients description clinique

Création du questionnaire 30 mai 2022

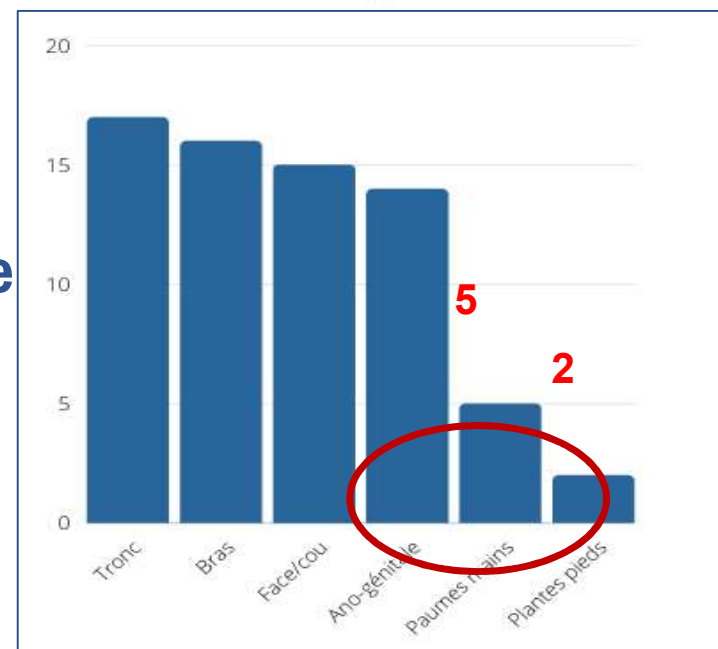
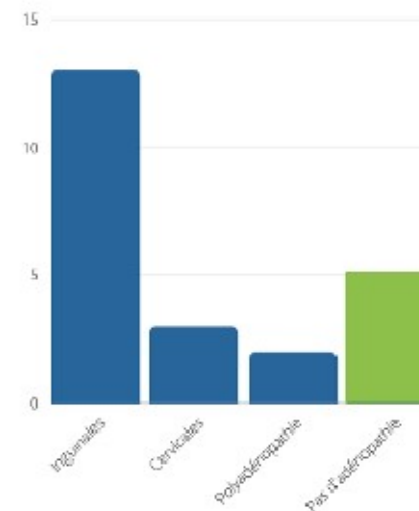
Résultats au 3 juin 2022 : 23 patients

Caractéristiques générales

- **Hommes 100%**
- **4 > 44 ans, sinon 18-43 ans**
- **2 immunodéprimés : VIH ?**
- **0 forme grave**
- **2 patients hospitalisés : pour difficulté d'isolement à domicile ?**
- **21 prélèvements cutanés / 2 prélèvements oro-pharyngés**

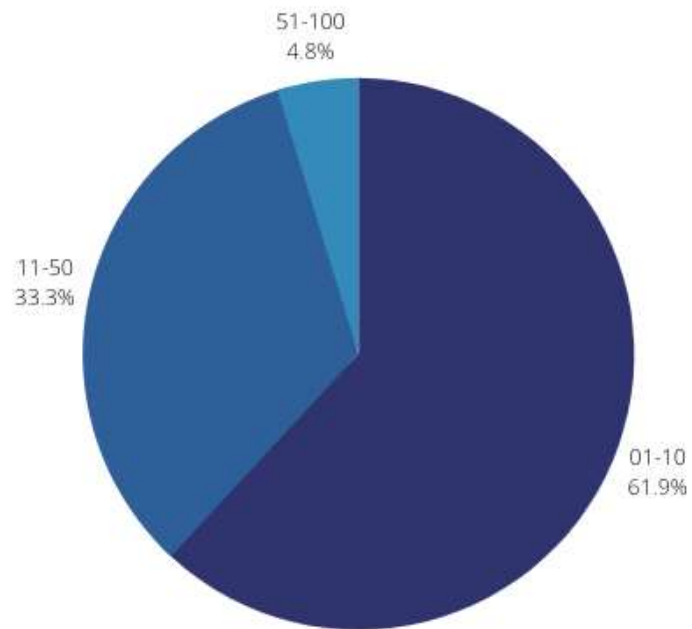
Symptômes

- **Hyperthermie : 12 sur 23 seulement !**
- **Douleur : 7 sur 23**
- **Adénopathies associées : 18**
- **Eruption en une unique poussée : 15 patients**
- **Localisation : tronc, bras, visage, région ano-génitale**
- **Prurit : 4 patients uniquement**



Symptômes

Nombre de lésions

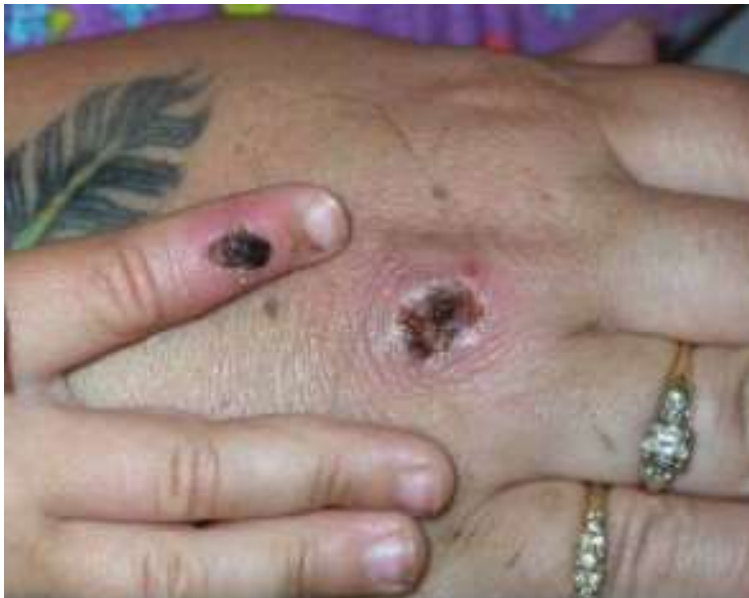

Photos lésions Monkeypox virus

03/06/2022

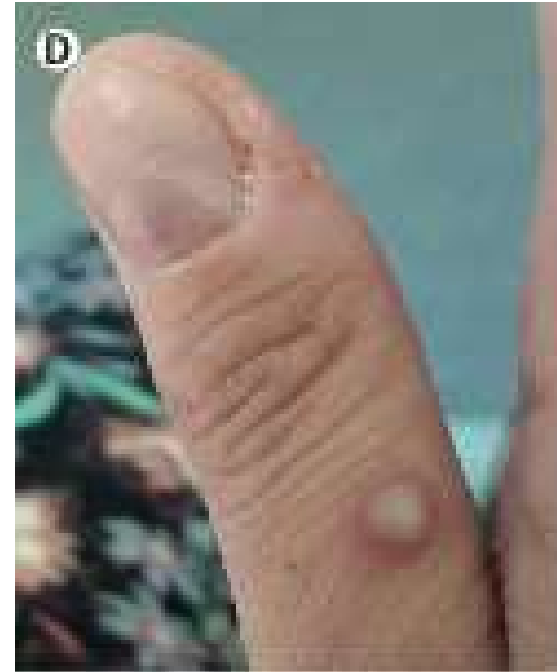V. Présentation clinique

Photos avant 2022



Scabs cover the skin lesions developed by a child and an adult who contracted monkeypox in the United States in 2003. CDC/GETTY IMAGES

USA 2003



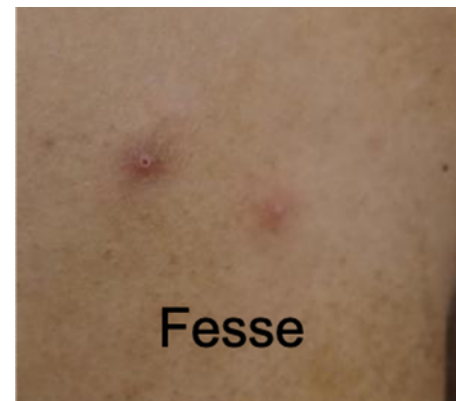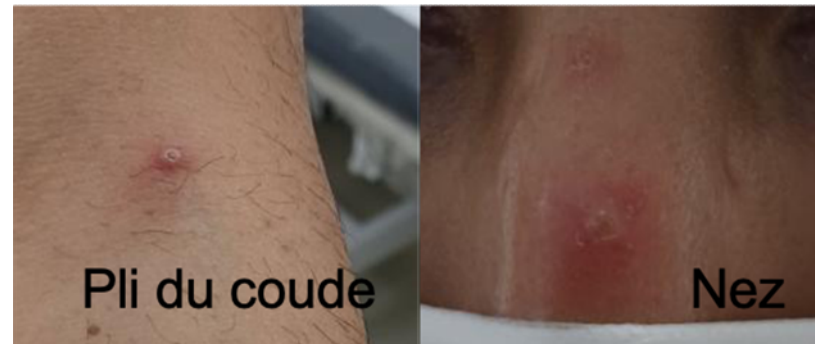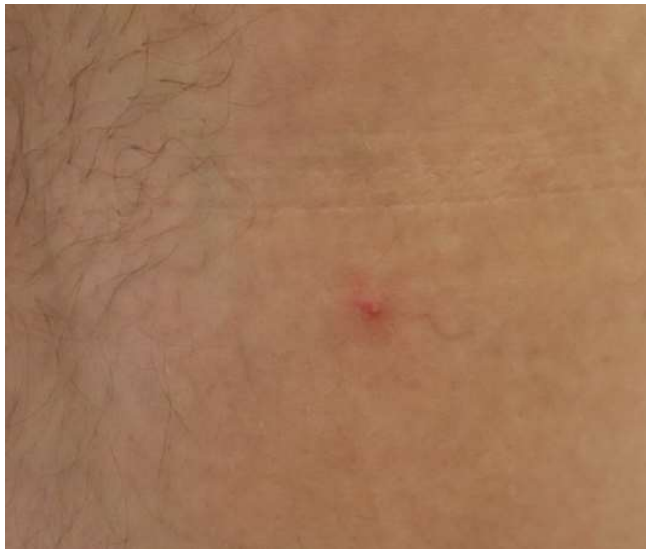Sources :

[https://www.thelancet.com/journals/laninf/article/PIIS1473-3099\(22\)00228-6/fulltext](https://www.thelancet.com/journals/laninf/article/PIIS1473-3099(22)00228-6/fulltext) ;
(Priyamvada & Satheshkumar, 2021) ;
https://ncdc.gov.ng/themes/common/docs/protocols/96_1577798337.pdf

V. Présentation clinique

Photos France printemps 2022

Homme, +44 ans, 2 poussées,
lésions génitales déjà croutées +
petites pustules tronc

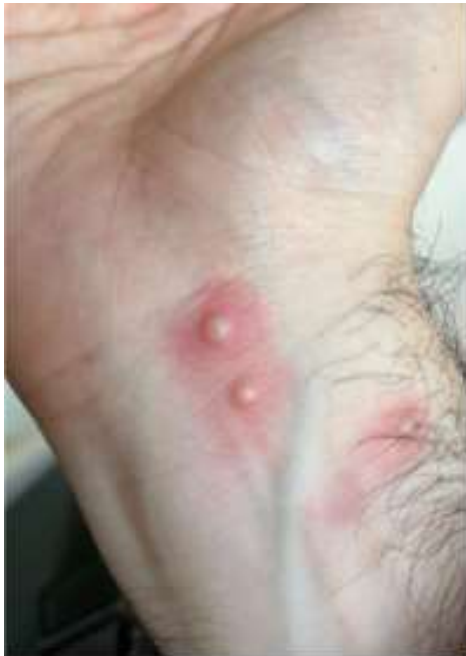

Homme, 18-43 ans, Nb
indéterminé mais lésions
d'âge différent

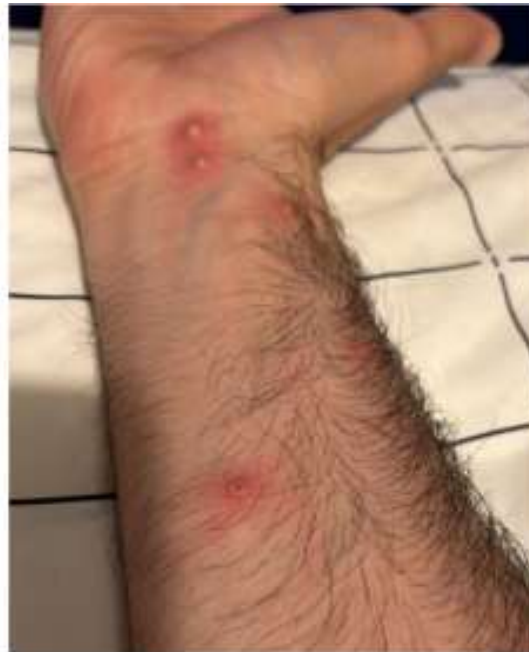V. Présentation clinique

Photos France printemps 2022

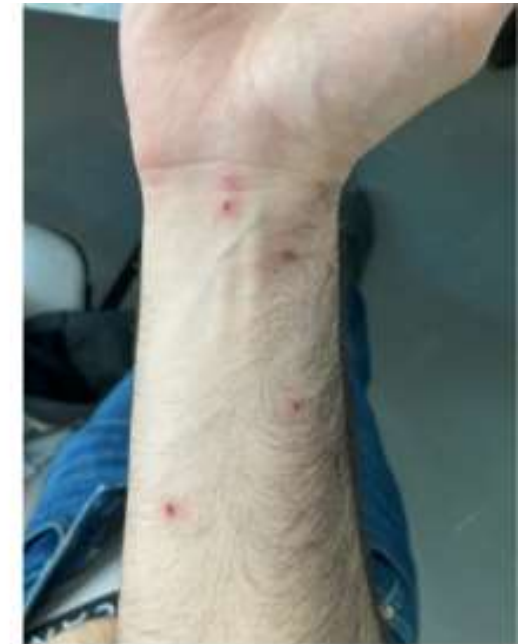Homme, 18-43 ans,
1 poussée



J4



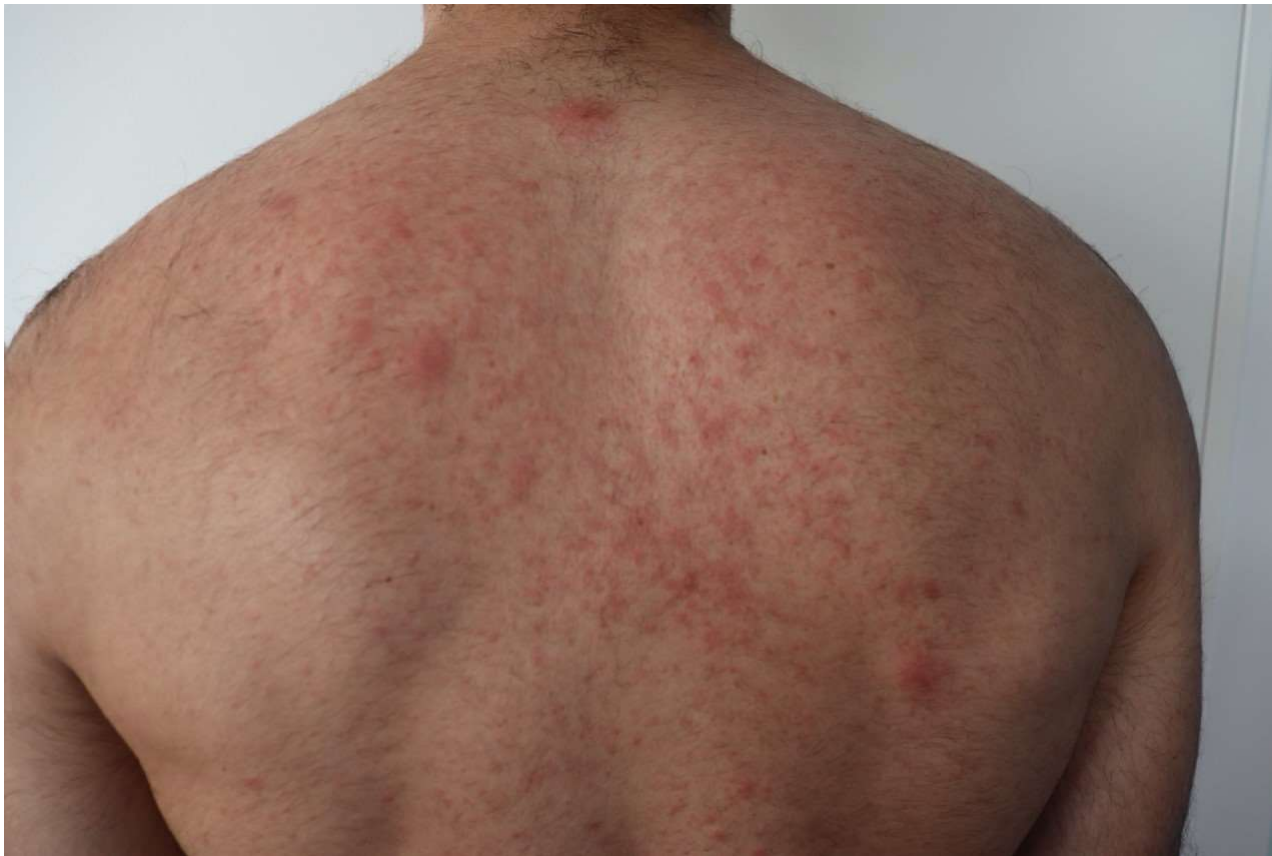J8



J16

V. Présentation clinique en France 2022

Photos France printemps 2022

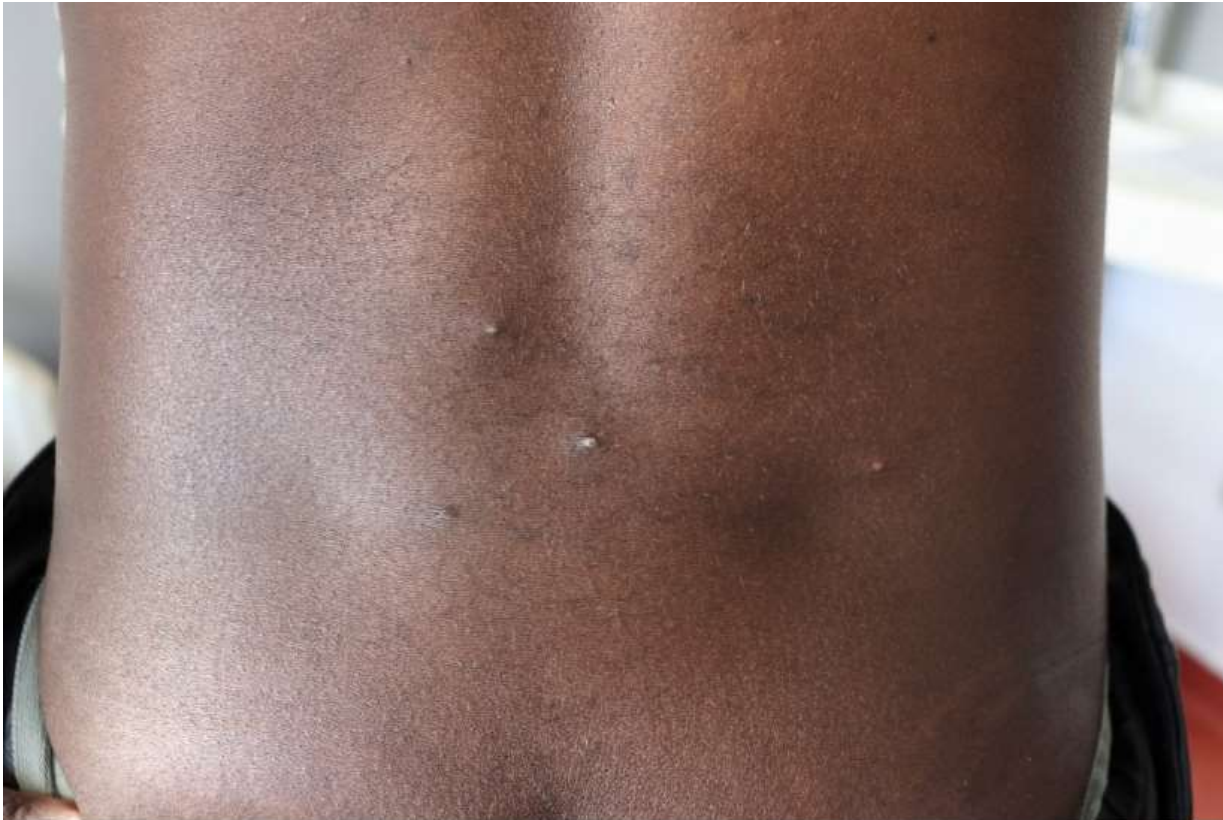

Homme, 18-43 ans, 1 poussée,
exanthème maculopapuleux
avec quelques éléments
vésiculeux positifs en PCR

Source : Enquête Flash COREB réalisée
auprès des établissements ayant pris en
charge un patient confirmé Monkeypox

V. Présentation clinique en France 2022

Photos France printemps 2022



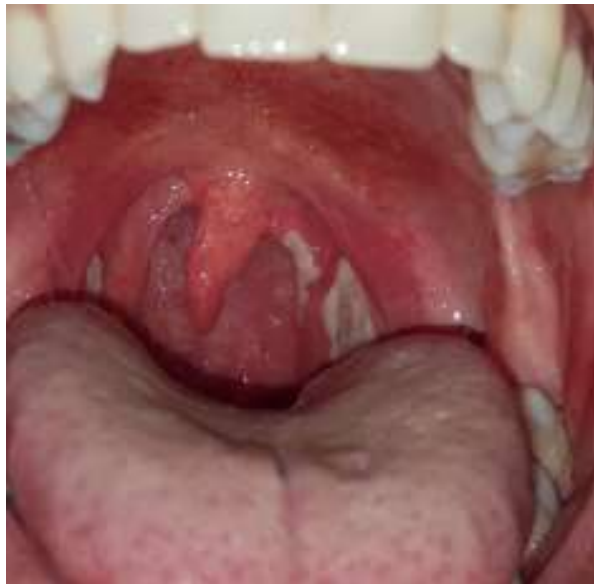Homme, 18-43 ans,
nombre indéterminé de
poussée mais présence
de lésions d'âge différent

Source : Enquête Flash COREB réalisée
auprès des établissements ayant pris en
charge un patient confirmé Monkeypox

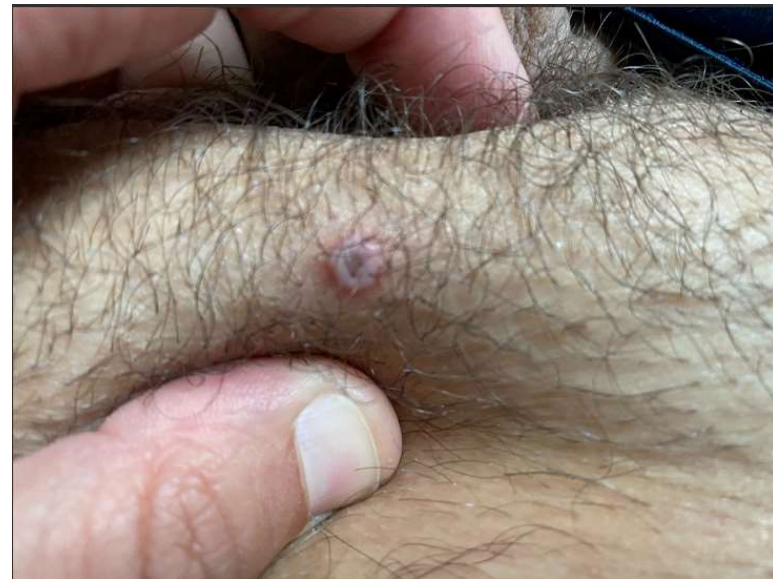V. Présentation clinique en France 2022

Photos France printemps 2022

Homme, 18-43 ans, ID, 2
poussées

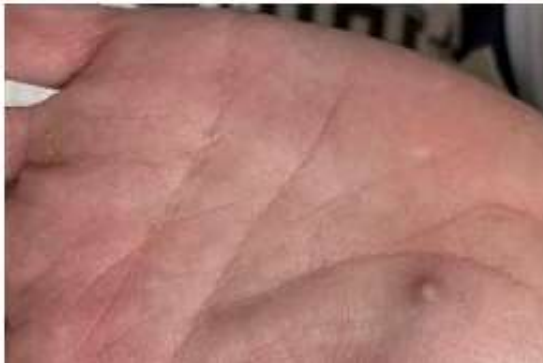
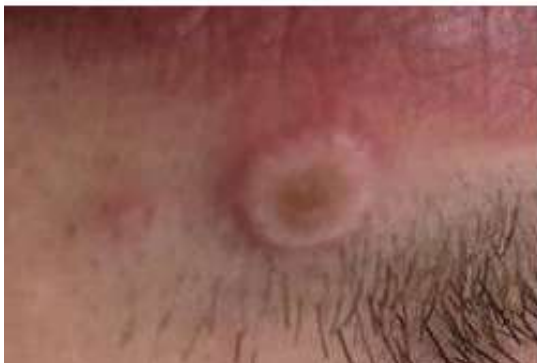
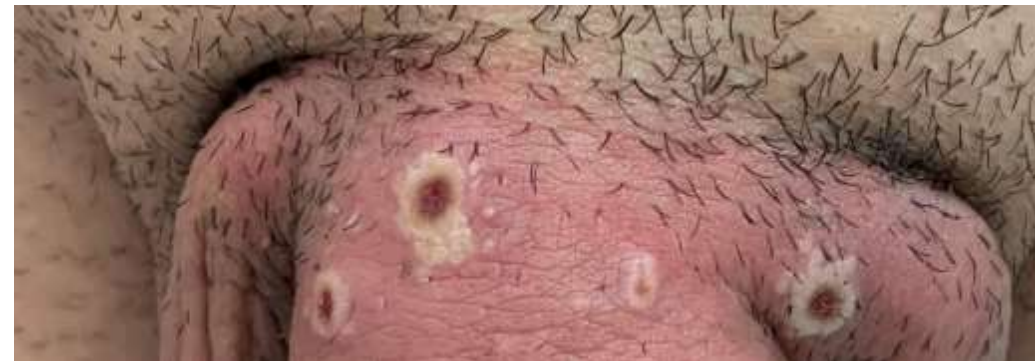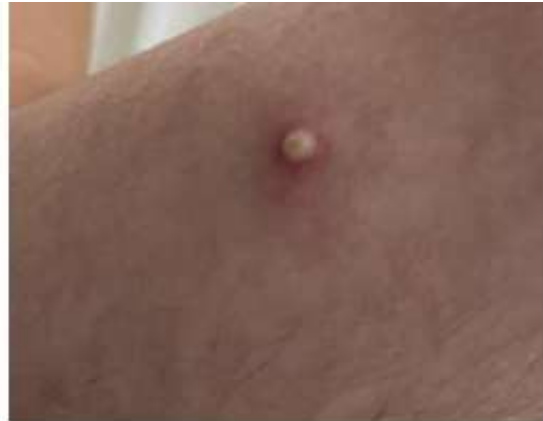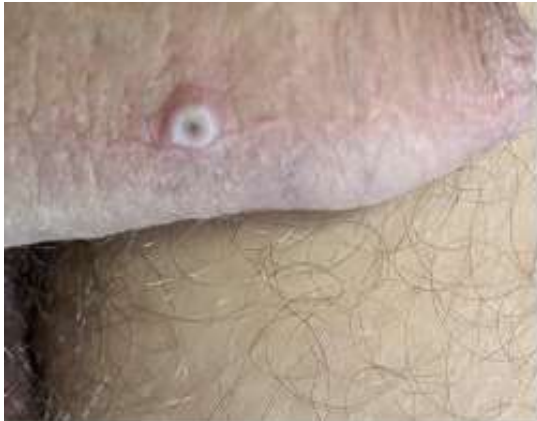Homme, 18-43 ans, 1 lésion
unique, PCR positive sur
écouvillon



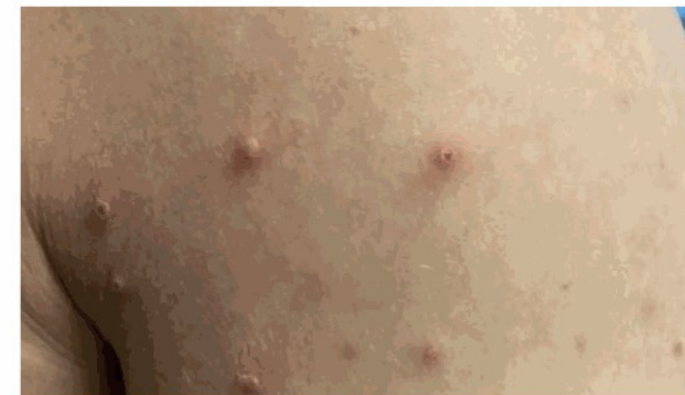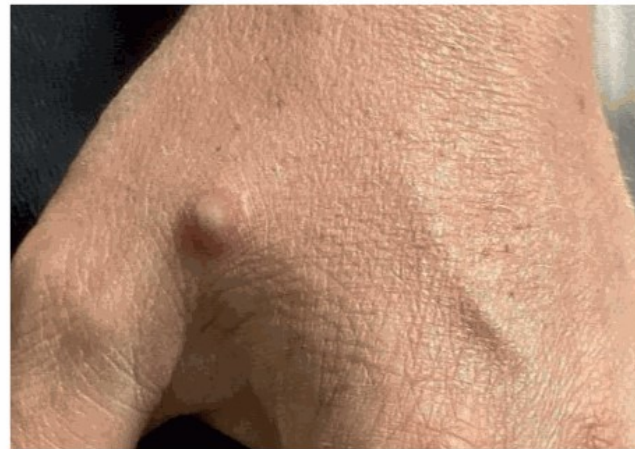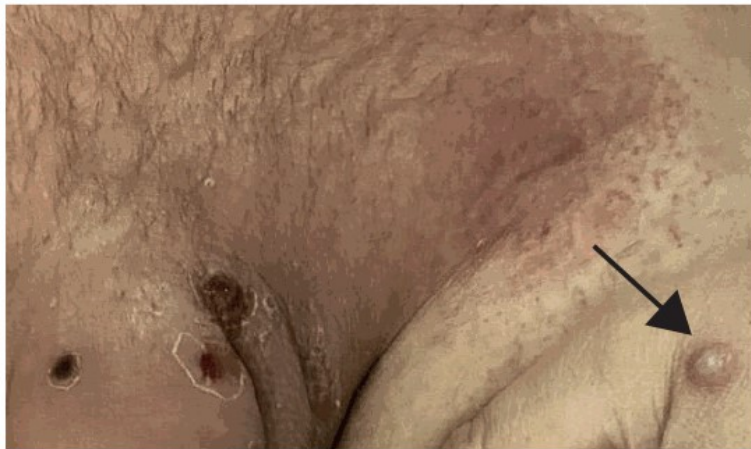V. Présentation clinique

Photos Espagne printemps 2022



V. Présentation clinique

Photos Australie printemps 2022



J11 après apparition des symptômes